

CIRUGIA DERMATOLOGICA

Reparación de una cicatriz inestética mediante M-plastia y Z-plastia

Dr. José R. Sardi B.

Jefe de la Sección de Cirugía Dermatológica del Servicio de Dermatología del Hospital Universitario de Caracas.

PALABRAS CLAVES: Cirugía Dermatológica - Zetaplastias.

Un principio fundamental de la cirugía dermatológica es hacer coincidir las cicatrices con las líneas de la piel. Si esto no es aplicado mediante técnicas quirúrgicas adecuadas se obtendrán muy malos resultados.

Para demostrarlo presentamos el caso de una joven de 18 años de edad a quien se le extirpó un nuvus sebáceo de la vertiente derecha de la pirámide nasal usando una escisión fusiforme dispuesta en contra de las líneas de tensión, esto ocasionó una cicatriz hipertrófica en "cuerda de arco".

Para reparar el defecto usamos una técnica combinada, rotando un colgajo en forma de "M", para no deformar el ángulo interno del ojo y luego una Zplastia.

En la figura A, describimos el método, y en la figura B puede observarse el colgajo en "M" colocado en su lugar y la transposición de los brazos de la "zeta". Por último se cortó un rombo en la zona donadora del colgajo en

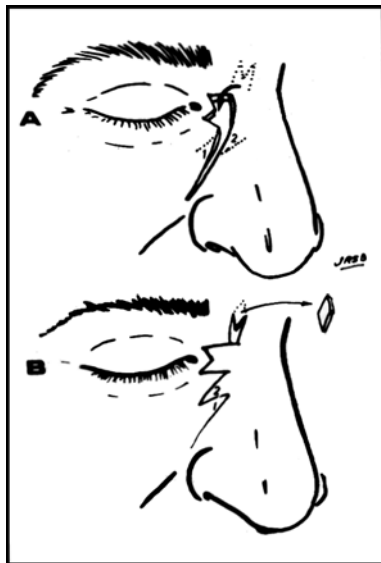
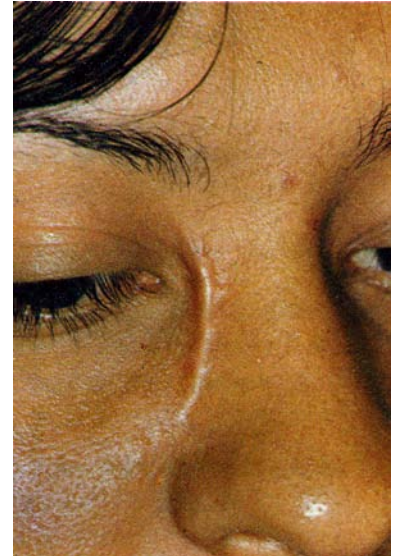


Fig. A-B

Foto 1

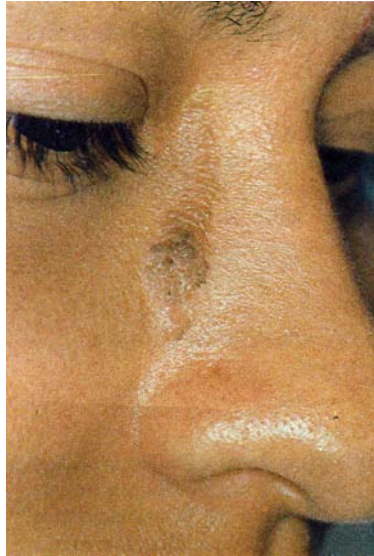

Foto 2



"M", con el fin de cerrar borde, a borde esa zona.

La foto 3, muestra el procedimiento terminado, la foto 4, el resultado 15 días después.

con las líneas de tensión de la zona, convirtiendo una cicatriz inestética en una normal.

BIBLIOGRAFIA

Facundo, A.: Cicatrices inestéticas. Prevención y tratamiento. Edt. Labor S.A. (Barcelona). 1977.

De esta forma hemos logrado que los brazos de la "M" y "Z" coincidan

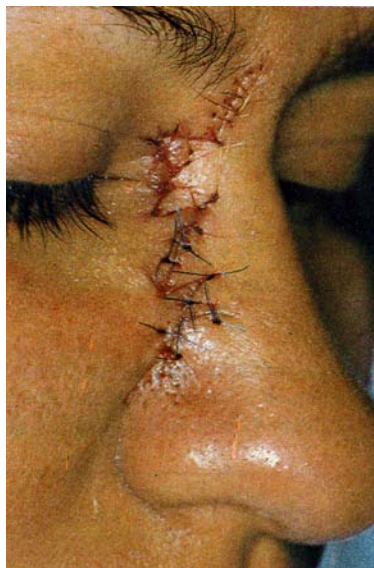

Foto 3

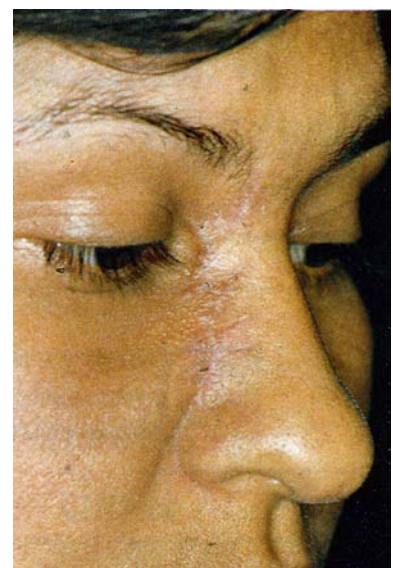

Foto 4