

Haga su diagnóstico: Tumor ulcerado en paladar duro en paciente con Lupus eritematoso cutáneo.

Alexis Lara, Elda Giansante , Evangelia Kouris, Elizabeth Ball

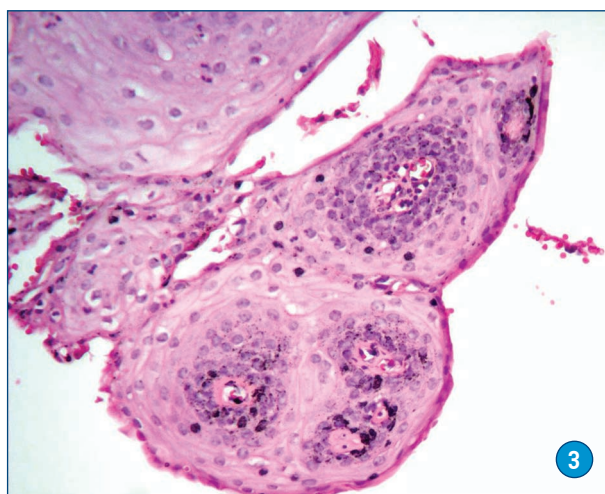
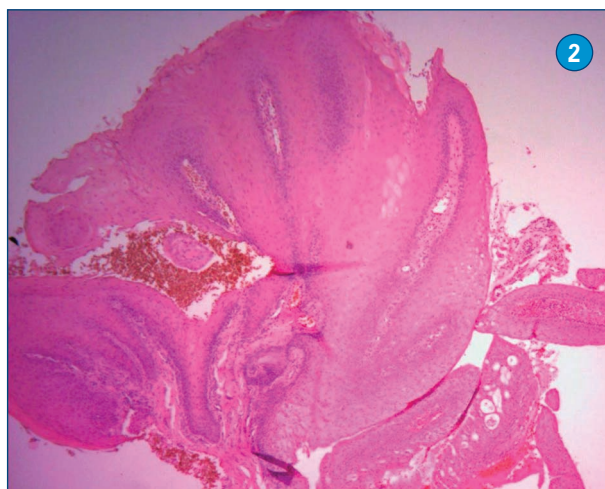
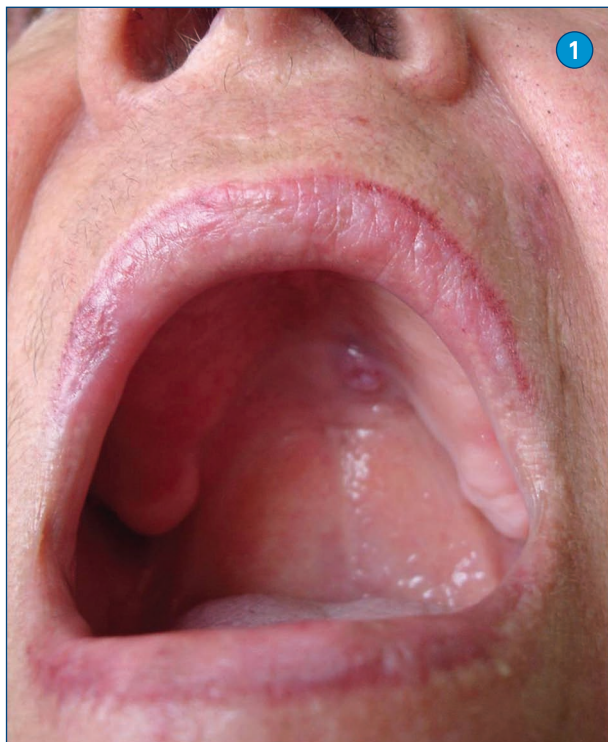
Servicio de Dermatología. Hospital Universitario de Caracas. Caracas, Venezuela. alex77_ve@yahoo.com

Caso Clínico

Paciente femenina de 49 años de edad, natural y procedente de la localidad, de oficios del hogar, con antecedente de hipertensión arterial (HTA) en tratamiento con losartán potásico y lupus eritematoso cutáneo crónico (LECC) en tratamiento con prednisona y cloroquina. Refiere como pertinente ausencia de piezas dentarias en arcada superior y uso de prótesis dental móvil.

Consulta por presentar pápula eritematosa y ocasionalmente dolorosa en paladar duro, que aumenta lentamente de tamaño hasta formar nódulo de superficie ulcerada que no mejora con tratamiento tópico. (Foto 1)

En vista de tratarse de lesión única, se realiza biopsia excisional de la lesión para estudio histopatológico. (Fotos 2 y 3). Se observa una hiperplasia pseudoepiteliomatosa de la mucosa oral y en la submucosa, islotes de células escamosas, sin atipia citológica, que representan ductos salivales metaplásicos.



Diagnóstico

SIALOMETAPLASIA NECROTIZANTE TRAUMÁTICA POR PRÓTESIS ORAL EN PALADAR DURO, EN PACIENTE CON LECC.

Discusión

La sialometaplasia necrotizante (SMN) es una patología benigna de la cavidad oral cuya etiología no está clara, aunque se plantea que puede deberse a isquemia focal de las glándulas salivares menores¹. En casi todos los casos se ha observado que el trauma local puede ser el desencadenante de la clínica, ya sea por prótesis dentales mal adaptadas o piezas dentarias mal alineadas^{1,3}.

Su incidencia es mayor en hombres que en mujeres, y suele verse alrededor de la tercera década de la vida¹. La localización más frecuente es en el paladar duro^{1,3}, como fue observado en nuestra paciente. Y aunque usualmente se caracterizan por ser lesiones únicas, como en este caso, la clínica es inespecífica ya que se han descrito placas, nódulos, tumores o úlceras^{1,4}.

Los diagnósticos diferenciales de esta lesión incluyen^{3,5}:

- Carcinoma espinocelular de mucosa
- Carcinoma adenoideo quístico
- Enfermedad de Sutton (estomatitis aftosa)
- Sífilis
- Tuberculosis oral
- Sialoadenitis subaguda necrotizante (SASN)

En el caso de la SASN, la diferencia fundamental se basa en el estudio histológico, donde la ausencia de los cambios metaplásicos permite diferenciar la SMN de esta entidad⁵.

El tratamiento de la SMN es sintomático, donde muchas veces la clínica se resuelve sin necesidad de tratamiento y con la corrección de la causa desencadenante^{1,3}. En vista de lo documentado en la información revisada, se procedió a indicarle a nuestra paciente la suspensión del uso de la prótesis dental y acudir a reevaluación odontológica, con lo cual no ha habido recidiva de la clínica.

Referencias

1. Svirsky J, Fantasia J, Wu J. Necrotizing sialometaplasia. 2006. Available from: URL: <http://www.emedicine.com/derm/topic656.htm>
2. Femopase F, Hernandez S, Gendelman H, Crisuolo M, Lopez de Blanc S. Necrotizing sialometaplasia: report of five cases. *Med Oral* 2004; 9: 304-8
3. Imbery TA, Edwards PA. Necrotizing sialometaplasia: literature review and case reports. *J Am Dent Assoc* 1996; 127: 1087-92
4. Fowler CB and Brannon R.B Necrotizing sialoadenitis: report of 7 cases and review of the literature. *Oral Surg Oral Med Oral Pathol Oral Radiol Endod* 2000; 89: 600-9
5. Farthing P, Speight P. Problems and pitfalls in oral mucosal pathology. *Curr Diag Pathol* 2003; 12: 66-74