

PATRONES HISTOPATOLÓGICOS DEL VITILIGO CON COLORACIÓNHEMATOXILINA-EOSINA (HE) Y REACCIÓN ÁCIDO PERIÓDICO SCHIFF (PAS)SERVICIO DE DERMATOLOGÍA, HOSPITAL CENTRAL UNIVERSITARIO "ANTONIO MARÍA PINEDA", BARQUISIMETO

Dres. Houda Drikha de Chami,
María Antonieta Mejía de Alejos***

Houda Drikha de Chami, María Antonieta Mejía de Alejos. **Patrones Histopatológicos del Vitiligo con Coloración Hematoxilina-Eosina (HE) y reacción ácido periódico Schiff (PAS). Servicio de Dermatología. Hospital Central Universitario "Antonio María Pineda". Barquisimeto .** Derm. Venez, 1999, 37: 84-89

RESUMEN

Con la finalidad de determinar las características histopatológicas del vitiligo a la coloración Hematoxilina-Eosina (HE) y Reacción Acido Periódico Schiff (PAS), establecer patrones histopatológicos y correlacionarlos clínicamente, se practicó un estudio descriptivo y transversal de 40 biopsias cutáneas con diagnóstico clínico de vitiligo con sus respectivos controles normales a pacientes que acudieron a la consulta de dermatología del Hospital Central Universitario "Antonio María Pineda". Los resultados fueron: 35 (87,5%) biopsias revelaron ausencia de pigmentación ala coloración HE con similares resultados a la reacción de PAS. En 40 (100%) de las biopsias con vitiligo, se observó disminución de células claras en la capa basal. En 23 (57,5%) de las biopsias con vitiligo se apreció infiltrados inflamatorios a células mononucleares invadiendo la capa basal y en zonas perivasculares. En esta investigación se proponen tres (3) patrones histopatológicos para el diagnóstico del vitiligo y se sugiere una denominación específica para cada uno. 1) "**Vitiligo Inactivo**", 2) "**Vitiligo medianamente activo**", 3) "**Vitiligo activo**". Estos patrones histopatológicos son importantes conocerlos antes de implementar algún tratamiento, para constatar modificaciones en la respuesta inmunológica después del mismo.

Palabras clave: Vitiligo, Patrones, Histopatología

ABSTRACT

Histologic patterns of vitiligo were examined in sections stained by H & E and PAS methods. Forty biopsies were analyzed. Presence and amounts of melanin plus existence of inflammatory infiltrates in perivascular areas and invasion of basal cell layer were noted. Three patterns were recognized, namely: 1) **inactive vitiligo**, 2) **Partially active vitiligo**, 3) **Active vitiligo**. Histologic patterns may be related to clinical features. It is important that they be examined before treatment is started.

Key words: Histologic Patterns, Vitiligo.

INTRODUCCIÓN

El vitiligo es una enfermedad caracterizada por un daño en las células productoras de pigmento de la piel, cuyo deterioro progresivo conduce a la pérdida de la melanina y aparición de lesiones acrómicas con tendencia a la simetría y frecuente-mente en áreas periorificiales y acrales. Se ha tratado de incluir el término de "Vitiligo tricrómico" para designar las diferentes tonalidades de color que existen entre el centro acrómico y la periferia de las lesiones, últimamente se reportó un trabajo¹ titulado Vitiligo Pentacrómico, donde describen cinco ma-tices de colores: blanco, canela, marrón medio, marrón oscuro y negro.

La etiología del vitiligo es desconocida, pero existen diferentes hipótesis que tratan de explicar la enfermedad, de las cuales se destacan las siguientes: neuroquímica, autotóxica y autoinmune.

* Médico Dermatólogo y Dermatopatólogo. Profesor Asociado del Decanato de Medicina (UCLA). Barquisimeto, Edo. Lara.

** Médico Dermatólogo y Dermatopatólogo. Profesor Titular del Decanato de Medicina UCLA.

El estudio de pacientes con vitiligo se lleva a cabo tomando en cuenta las características clínicas del paciente y la toma de biopsias de piel en el borde de las lesiones acrómicas, para confirmar el diagnóstico clínico. Son muy escasos los trabajos histopatológicos publicados,^{2, 3,4} en comparación con los hechos utilizando métodos inmunocitoquímicos, ultra-microscópicos, etc.^{5,9}

En el cuadro histopatológico del vitiligo no se evidencian grandes modificaciones estructurales, salvo la disminución o ausencia de melanina y melanocitos en la capa basal de la epidermis y ocasionalmente presencia de un infiltrado linfocitario en la dermis.

La disminución, y/o ausencia de melanocitos en la capa basal de la piel, se evidencia mejor a través de coloraciones o tinciones especiales como la reacción DOPA, la cual es un método enzimático donde el sustrato DOPA y la enzima (tirosinasa) que está presente en el melanocito (célula encargada de la síntesis de melanina o pigmento de la piel), a través de cuatro reacciones químicas forman los gránulos de melanina (estas reacciones ocurren en el melanosoma el cual es un organelo citoplasmático del melanocito). Si la reacción es positiva, indica actividad melanogénica y la existencia de la enzima tirosinasa y por ende el melanocito y si es negativa no hay actividad melanogénica.

El otro detalle del cuadro histopatológico es la disminución o ausencia de melanina. Para observarla mejor se usa el método de coloración Fontana-Masson (Nitrato de Plata Amoniaco), en el cual se tiñe de negro la melanina.

Rutinariamente en el Servicio de Dermatología del Hospital Central Universitario "Antonio María Pineda" de la ciudad de Barquisimeto se practican biopsias de piel a los pacientes con diagnóstico clínico de vitiligo, y es de hacer notar que el porcentaje de casos de vitiligo está entre el 8% y 10%, cifras ubicadas un poco por encima de los reportados en la literatura.¹³⁻¹⁴ En dicho servicio el estudio de las biopsias se hace únicamente con coloración de hematoxilina-eosina (HE), y se acostumbra en los casos dudosos con respecto a la ausencia o presencia de melanina en la capa basal, realizar la reacción de ácido periódico schiff (PAS). Este método, resalta la presencia de melanina por el contraste, que produce la coloración, y no es utilizado específicamente para el vitiligo, pero es útil, económico y de fácil ejecución. No es factible en nuestro servicio practicar coloraciones como la DOPA reacción y Fontana-Masson puesto que ameritan personal entrenado y reactivos costosos, los cuales no están a nuestro alcance.

Todo lo expuesto anteriormente ha servido para plantear un estudio en el cual se determinaron las características histopatológicas de la piel con lesiones de vitiligo a través de biopsias comparadas con piel sana a un grupo de pacientes que acudieron al Servicio de Dermatología del Hospital Central Universitario "Antonio María Pineda", usando coloración de rutina Hematoxilina-Eosina (HE) y Reacción Acido

Periódico Schiff (PAS) con el fin de establecer patrones histopatológicos que puedan ayudar al diagnóstico rápido y preciso de esta patología y correlacionarlos clínicamente.

MATERIALES Y MÉTODOS

A. Tipo de Estudio

La presente investigación es de naturaleza descriptiva y transversal, porque se limita a caracterizar histopatológicamente el vitiligo sin inducir ningún cambio en el proceso normal de la enfermedad.

B. Población y Muestra

Fueron incluidos en el estudio todos los pacientes mayores de diez años de edad, que no habían recibido tratamiento médico alguno y con lesiones ubicadas en cualquier parte del cuerpo excepto área de la cara. Se estudiaron los primeros 40 pacientes que acudieron al Servicio de Dermatología del Hospital Central Universitario "Antonio María Pineda" con manchas blancas en la piel.

Se excluyeron los pacientes que recibieron tratamiento médico, los menores de 12 años, los que presenten lesiones en el área de la cara y los que no estuvieron de acuerdo con la realización de la biopsia de piel sana.

C. Procedimiento

Para llevar a cabo la investigación se solicitaron permiso y autorización al Jefe de Servicio y al personal médico residente que allí labora, a través de una participación donde se explicaron los criterios de inclusión y exclusión.

Se solicitó autorización por escrito, tanto de pacientes mayores de 18 años como del representante en menores de 18 años, explicándoles la necesidad de la biopsia y del estudio de la piel sana; los que decidieron colaborar firmaron la autorización respectiva.

Estos pacientes, después del diagnóstico clínico de vitiligo y que reunieron todos los criterios de inclusión, fueron pasados al salón de biopsias y allí se le explicó al paciente o a su representante, el procedimiento a realizar para la toma de biopsias, así mismo se le indicó la necesidad de realizar dos biopsias comparativas para su mejor estudio. En caso de acceder al estudio se le tomaron las dos biopsias, de lo contrario era excluido del mismo.

Al paciente elegido para el examen se le practicaron dos biopsias: La primera se tomó de piel con vitiligo y la segunda de piel sana contralateral, así se rotularon en los frascos de biopsias. Las muestras se fijaron en formol al 10% durante 24 a 48 horas, posteriormente fueron procesadas. Se practicaron:

- Coloración Hematoxilina-Eosina (HE) Reacción
- Acido Periódico Schiff (PAS)

Posteriormente todas estas láminas fueron estudiadas al microscopio óptico.

D. Instrumento de recolección

Los datos obtenidos resultado del estudio histopatológico de las biopsias practicadas se registraron en una ficha de recolección diseñada para tal fin.

RESULTADOS

En 35 (87,5%) de los pacientes diagnosticados clínicamente como vitiligo, la coloración HE (Hematoxilina-Eosina) reveló ausencia de pigmentación, mientras en 5 (12,5%) de los casos estuvo disminuida. Con la reacción de PAS (Acido Periódico Schiff) se obtuvo resultados similares en (82,5%) ausencia de pigmentación y en 7 (17,5%) disminución. Al aplicar coloración de HE y reacción PAS a las biopsias de piel normal, en un gran porcentaje 90% y 95% respectivamente la pigmentación estuvo presente y únicamente se encontró disminuida en un 10% y 5% respectivamente, no se evidenció ausencia de melanina en ninguno de los casos. (Cuadro 1, Figura 1).

Cuadro 1

Distribución de biopsias de piel con vitiligo comparadas con piel normal en relación a la presencia o no de pigmentación o melanina, coloración hematoxilina-eosina (HE) y reacción ácido periódico Schiff (PAS). Servicio de Dermatología del Hospital Central Universitario "Antonio María Pineda", Barquisimeto

Vitiligo	Pigmentación				Piel Normal			
	HE	%	PAS	%	HE	%	PAS	%
Presente					36	90.0	38	95.0
Disminuida	5	12.5	7	17.5	4	10.0	2	5.0
Ausente	35	87.5	33	82.5				
TOTAL	40	100.0	40	100.0	40	100.0	40	100.0

En este cuadro se aprecia que un gran porcentaje de las biopsias con vitiligo en ambas técnicas (HE y PAS) mostraron ausencia de pigmentación o melanina.

En 40 (100%) de las biopsias con Vitiligo se observó al microscopio óptico entre 0-5 células claras p/c con predominio de 2 a 3 células p/c en 28 (70%), mientras que en piel sana, los cortes revelaron en 37 (92,5%) presencia de células claras entre 6 y 15 p/c, y únicamente 3 (7,5%) se ubicó entre 0-5 células claras p/c. (Cuadro 2, Figura 2).

En 23 (57,5%) de las biopsias con vitiligo reveló presencia de infiltrados inflamatorios a células mononucleares en zonas perivasculares e invadiendo la capa basal en focos aislados y especialmente en el borde de las lesiones, evidenciándose focos de vacuolización de la capa basal, seguido de 3 (7,5%) biopsias con vitiligo donde la presencia del infiltrado se ubicó perifolicularmente. Llama la atención que en 14 (25%) de los casos con vitiligo no se obser-

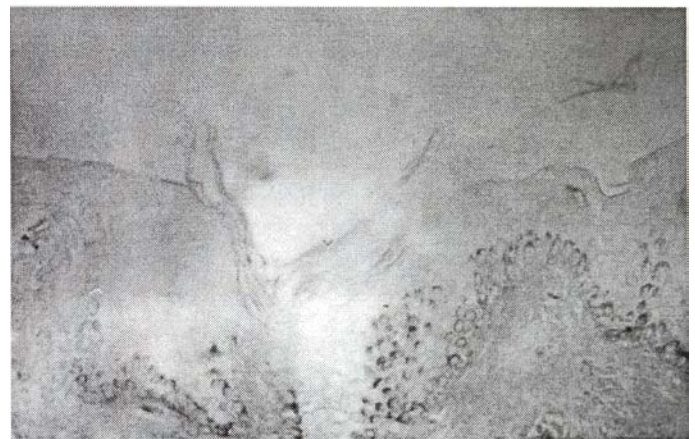
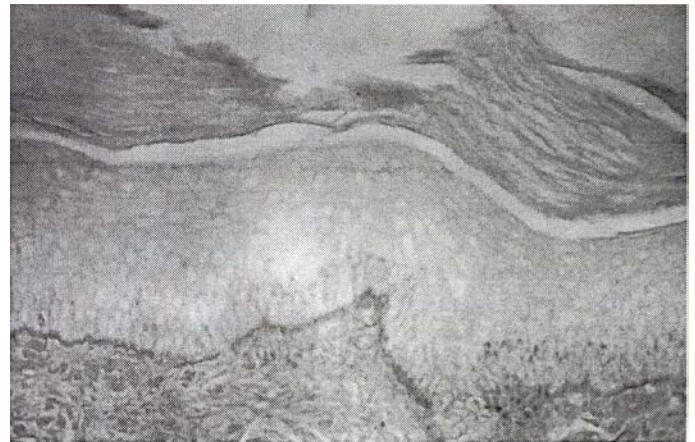


Fig. 1. Vitiligo con reacción PAS. Se aprecia como en la capa basal epidérmica en un extremo del borde de la piel sana (derecho) hay pigmento melánico y en el extremo del vitiligo (izquierdo) éste desaparece progresivamente. (160X).

Cuadro 2

Distribución de células claras p/campo de biopsias de piel con vitiligo comparadas con biopsias de piel sana. Coloración hematoxilina-eosina (HE). Servicio de Dermatología del Hospital Central Universitario "Antonio María Pineda", Barquisimeto

P/CAMPO	Vitiligo		Piel Sana	
	Nº	%	Nº	%
0 - 5	40	100.0	3	7.5
6 - 10			30	75.0
11 - 15			7	17.5
16-20				
TOTAL	40	100.0	40	100.0

Se evidencia en la mayoría de las biopsias disminución y/o ausencia de las células claras en la capa basal epidérmica, comparativamente en piel sana el número de células claras es mayor.

vó infiltrado inflamatorio a células mononucleares y las biopsias de piel sana no revelaron la presencia de este infiltrado. (Cuadro 3, Figuras 3 a 8).

La presencia de infiltrados inflamatorios a células mononucleares fue inversamente proporcional al tiempo de evolu-

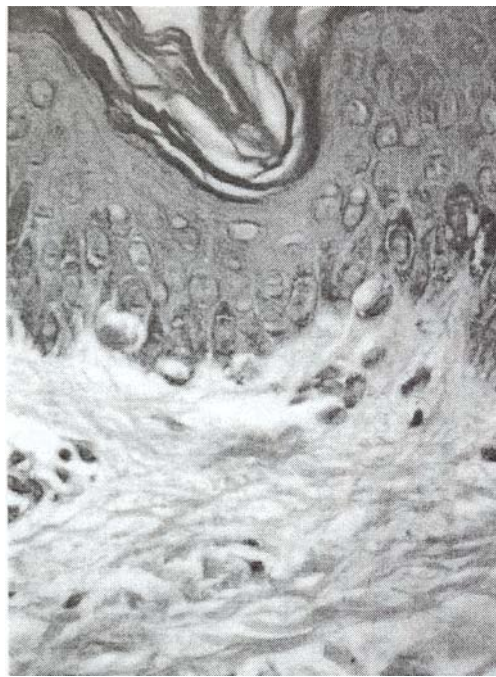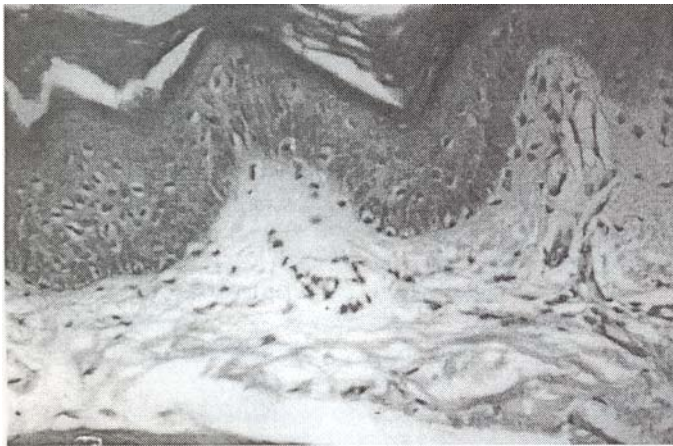


Fig. 2. Pigmento melánico y células claras en capa asal epidérmica. Coloración HE. Arriba Panorámica (160X) y abajo con detalles (400X).

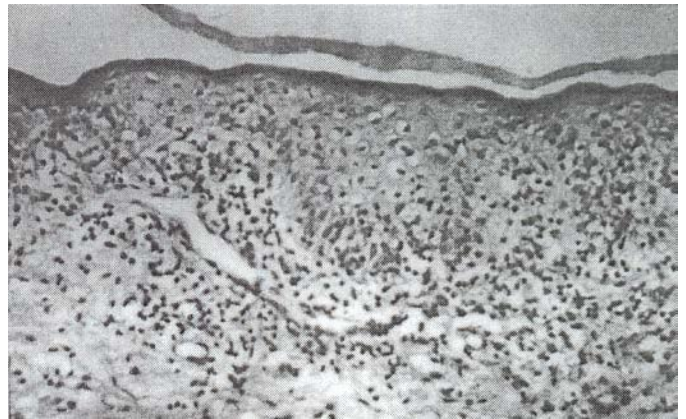


Fig. 3. Vitiligo Activo (a). Se aprecia infiltrado inflamatorio a células mononucleares invadiendo y vacuolizando las células epidérmicas y vasos papilares y subpapilares. Coloración HE (160X).

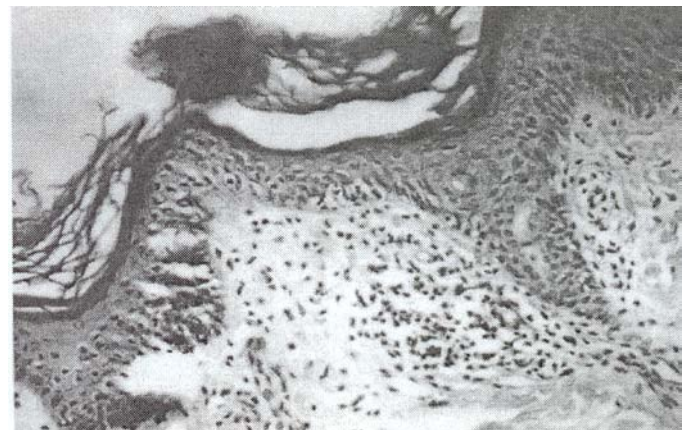


Fig. 4. Vitiligo Activo (b). Se aprecia infiltrado inflamatorio a células mononucleares rodeando desembocadura y conducto de la glándula sudorípara ecrina. Coloración HE (160X).

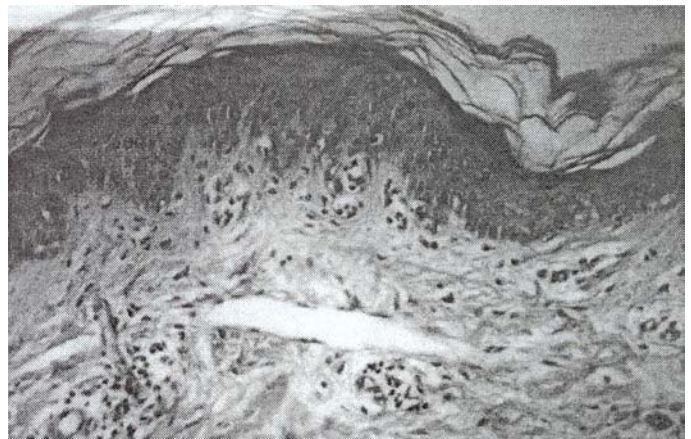


Fig. 5. Vitiligo medianamente activo (a). Escaso infiltrado inflamatorio a células mononucleares vacuolizando las células claras de la epidermis y células suprabasales con infiltrados perivasculares. Coloración HE (160X).

Cuadro 3

Distribución de infiltrados inflamatorios de biopsias de piel con vitiligo comparadas con biopsias de piel sana. Coloración de hematoxilina-eosina (HE). Servicio de Dermatología del Hospital Central Universitario "Antonio María Pineda", Barquisimeto

Células Claras INFLAMATORIOS	Vitiligo		Piel Sana	
	Nº	%	Nº	%
PRESENTES				
-Perivascular y Próximos	23	57.5		
Capa Basal	3	7.5		
-Perifolicular				
AUSENTES	14	35.0	40	100.0
TOTAL	40	100.0	40	100.0

El 57.5% de las biopsias reveló presencia de infiltrados mononucleares en zonas perivasculares e invadiendo la capa de los casos con vitiligo no se observó infiltrados inflamatorios.

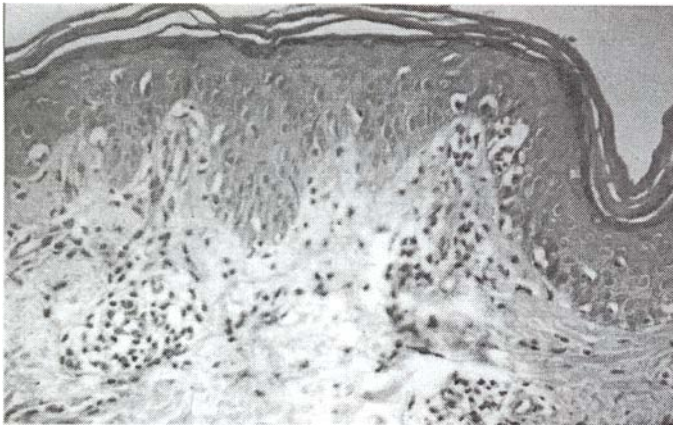


Fig. 6. Vitiligo medianamente activo (b). Focos aislados de células inflamatorias vacuolizando las células basales epidérmicas e infiltrados inflamatorios perivascuales. Coloración HE (160X).

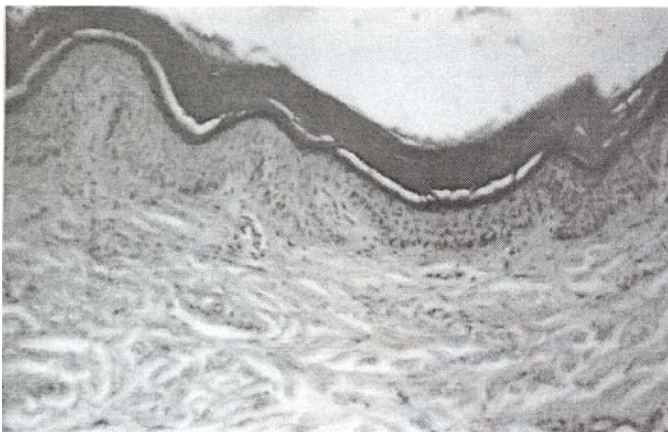


Fig. 7. Vitiligo Inactivo. Se aprecia borde de la lesión sin infiltrado inflamatorio y sin pigmento basal (izquierdo) el cual contrasta con la presencia del pigmento (derecho). Coloración HE (100X).

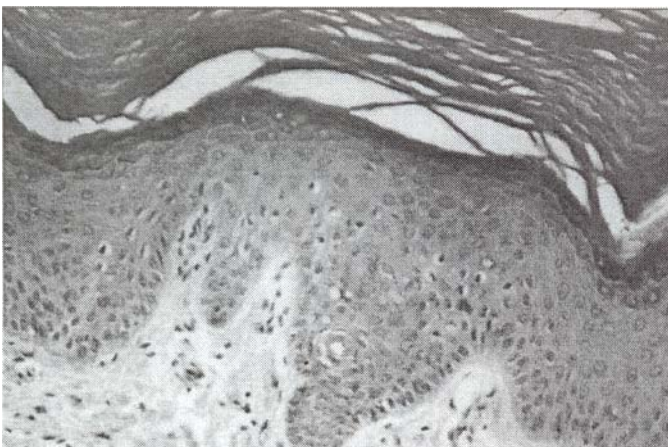


Fig. 8. Vitiligo Inactivo (b). Se evidencia ausencia de melanina y disminución de células claras en la capa basal epidérmica. Coloración HE (160X).

ción de la enfermedad, sin embargo se observó que en 7 (17,5%) de los casos no se evidenció infiltrado inflamatorio aún existiendo un corto tiempo de evolución de las lesiones. (Cuadro 4, Figuras 3 a 8).

Cuadro 4

Distribución de biopsias de piel con vitiligo de acuerdo al tiempo de evolución y presencia o no de infiltrados inflamatorios. Coloración hematoxilina-eosina (HE). Servicio de Dermatología del Hospital Central Universitario "Antonio María Pineda", Barquisimeto

Tiempo de Evolución (Meses)	INFILTRADOS INFLAMATORIOS PRESENTES				AUSENTES	
	Perivascular y/o Próx. Capa Basal		Perifolicular		N°	%
	N°	%	N°	%		
0-6	7	17.5	3	7.5	7	17.5
7 - 12	6	15.0			3	7.5
13 - 18	4	10.0				
19 - 24	5	12.5			4	10.0
25 - 36	1	2.5				
TOTAL	23	57.5	3	7.5	14	35.0

En este cuadro se demuestra como la presencia de infiltrado inflamatorio fue inversamente proporcional al tiempo de evolución; pero esto no se evidenció en un 35%, donde aún existiendo dicho infiltrado inflamatorio. Un corto tiempo de evolución no estuvo presente

DISCUSIÓN

El vitiligo es una patología con expresión clínica muy elocuente y llamativa estéticamente, lo cual contrasta con su expresión histopatológica donde en un apreciable número de biopsias solamente se evidencia ausencia de melanina y disminución de células claras en la capa basal de la epidermis, descrito por otros autores,^{21,23} se podría inferir en estos casos que la interacción inmunológica transcurrió y dejó daño del melanocito y un "silencio celular histológico", y esto podría corresponder a lo clínicamente se denomina "vitiligo estable".

Por otra parte la expresión histopatológica más importante del vitiligo es cuando se evidencia un infiltrado inflamatorio moderado a células mononucleares perivascularmente tanto alrededor de los vasos como invadiendo la capa basal de la epidermis provocando vacuolización de células basales y en algunos casos de los queratinocitos suprabasales, características reportadas por otros investigadores,² es probable que éste infiltrado inflamatorio corresponda a la interacción inmunológica que provoca la destrucción del melanocito y algunos queratinocitos epidérmicos. El cuadro histopatológico podría considerarse vitiligo activo, condición histopatológica a tomar en cuenta para corroborar con la historia clínica y hacer la correlación de "vitiligo activo" clínicamente con su respectiva actividad histopatológica y por supuesto son los casos adecuados para determinar la relación de la inmunidad celular y humoral estu-

diada por muchos investigadores para explicar la patogé-
nesis del vitiligo.^{24,25}

CONCLUSIONES

La coloración de HE es un método excelente para el diagnóstico histológico del vitiligo, aporta elementos claves para el mismo. Sin duda la estructura histopatológica del vitiligo es pobre, sin embargo, podemos destacar que existen tres patrones característicos para el diagnóstico del mismo, los cuales proponemos a continuación producto de nuestras observaciones en esta investigación:

- 1) Biopsias donde el borde de la lesión luce con infiltrado inflamatorio que invade la capa basal de la epidermis y porción inferior del estrato espinoso ocasionando vacuolización y degeneración de las células, acompañado de aumento del infiltrado inflamatorio en los espacios perivasculares. Esto es un indicativo de "**vitiligo activo**"* (Figuras 3 y 4).
- 2) Biopsias con escasos infiltrados inflamatorios a células mononucleares en los espacios perivasculares y cercanos a las células claras de la basal con vacuolización de las mismas. Este tipo de vitiligo se puede denominar "**Vitiligo medianamente activo**" (Figuras 5 y 6).
- 3) Biopsias en que solamente se destaca la ausencia de la melanina con disminución o ausencia de células claras en la capa basal de la epidermis, cuya observación debe ser con cuidado porque su aspecto histológico aparenta ser de piel normal. Este tipo se puede denominar "**Vitiligo inactivo**".* (Figuras 7 y 8).

RECOMENDACIONES

Sería productivo y de provecho para el estudio integral del paciente con vitiligo realizar un estudio prospectivo con los tres patrones histopatológicos propuestos y compararlos con determinaciones inmunológicas celulares y humorales y por otra parte sería interesante practicar estudios inmunohistoquímicos a los tres patrones y cuantificar las células dentríticas epidérmicas y dérmicas para cada patrón.

Se recomienda la realización de biopsias a todo paciente con vitiligo antes y después del tratamiento con el fin de apreciar si existen los cambios histopatológicos e inmunológicos y correlacionarlos con la evolución clínica.

BIBLIOGRAFÍA

1. Fargnoli MC, Bologna JL. Pentachrome vitiligo. J. Am. Acad Dermatol. 1995; 33(5 Pt 2): 853-6.

* Nomenclatura sugerida por el autor

2. Le Poole C., van den Wijngaard René M.J.G.J., et al. Presence or Absence of Melanocytes in Vitiligo Lesions: An Immunohistochemical Investigation. J Invest Dermatol. 1993; 100: 816-822.
3. Bhawan J. Mel-5: A novel antibody for differential diagnosis of epidermal pigmented lesions of the skin in paraffin-embedded sections. Melanoma-Res. 1977; 7: 43-8.
4. Hann S.K., Park Y.K., Lee K.G., et al. Epidermal changes in active vitiligo. J. Dermatol. 1992; 19: 217-222.
5. Bose SK. Absence of Merkel cell in lesional skin of vitiligo. Int. J Dermatol. 1994; 33: 481-3.
6. hu S., Hann SK., Kim I-II. et al. Biologic characteristics of culture but an vitiligo melanocytes. Int J Dermatol. 1994; 33: 556-62.
7. Bose SK., Ortonne JP Focal gaps in the basement membrane of involved and uninvolved skin of vitiligo: are they normal?. J Dermatol. 1994; 21: 152-9.
8. Badri AM., Todd PM., Garioch JJ., et al. An immunohistological study of cutaneous lymphocytes in vitiligo. J Pathol. 1993; 170(2): 149-55.
9. Galaclari E., Mehregan All., Hashimoto K. Ultrastructural study of vitiligo. Int: J Dermatol. 1993; 32(4): 269-71.
10. Ilorikawa T, Norris DA., Johnson TW., et al. DOPA-negative melanocytes in the outer root sheath of human hair follicles express premelanosomal antigens but not a melanosomal antigen or the melanosome associated glycoproteins tyrosinase, TRY-1 and TRY-2. J Invest Dermatol. 1996; 106(1): 28-35.
11. Song YII., Connor E., Li Y., et al. The role of tyrosinase in autoimmune vitiligo. Lancet. 1994; 344(8929): 1049-52.
12. Schallrcuter KU., Wood JM., Ziegler Y., et al. Defective tetrahydrobiopterin and catecholamine biosynthesis in the depigmentation disorder vitiligo. Biochim Biophys Acta. 1994; 1226(2): 181-92.
13. Restrepo Escobar, C. E. Vitiligo. Actualización. Revista Piel. 1990; 5: 260-281.
14. Fitzpatrick TB. et al. Abnormalities in the Melanin Pigmentary System. En Dermatology in General Medicine. Fourth Edition. 1993; 923-933.
15. Falabella Rafael, Escobar Carlos. Estructuras y funciones de la piel. Fundamentos de medicina. 1985; 3ra. ed. 3-16.
16. Lever WF Lever-Schaumburg G. Histopatología de la Piel. 7ª ed., 1991; p. 463.
17. Sanchez Yus E., Alonso Martínez Y., Huarte Simon P. El melanocito. Revista Piel. 1986; Volumen 1. N° 3: 142-148.
18. Mosher DB, Pathak MA Fitzpatrick TB. Vitiligo. Etiology Pathogenesis, Diagnosis and treatment. En: Fitzpatrick TB et al, Up-date: Dermatology in General Medicine. Nueva York, McGraw-Hill. 1983; 205-225.
19. The Blakiston Division. McGraw-Hill. Book Company, Inc. Manual of Histologic and Special Staining Technics. 1960; Zed.
20. Troyer Henry, Ph. D. Principles and techniques of Histochemistry. First Edition. Library of Congress. Catalog Card. 1980; N° 80-80592.
21. Lerner Aaron B. Vitiligo J. Invest. Derm. 1959; 32: 285-310.
22. Fan, J M.D, Schoenfeld, RJ and Hunter R. A study of the epidermal clear cells with special reference to their relationship to the cells of Langerham. J Invest. Derm. 1959; 32: 445-450.
23. Birbeck M. S., Breathnach Hodáns., and Everhi John D. An electron microscope study of basal melanocytes and high-level clear cells (Langerhans cells) in vitiligo. The Journal of Invest Derm. 1960; 51-64.
24. Hanin S.K., Park Y.K., Lee K.G., et al. Peripheral blood lymphocyte imbalance in koreans with active vitiligo. J. Dermatol. 1993; 32: 286-289.
25. Yu H. S., Chang K.L.; Yu C. L.; et al. Alterations in IL-6, IL-8, GM-CSF, TNF- α , and IFN- γ Release by Peripheral Mononuclear Cells in Patients with Active Vitiligo. J Invest Dermatol. 1997; 108: 527-529.