Caso para Diagnóstico.
Elabore su Diagnóstico:

Miguel López*, Mariela Zamora, Hugo Naranjo.

Hospital Militar "Dr. Carlos Arvelo". Universidad Central de Venezuela.
(*) Autor de correspondencia.

Caso clínico

Paciente femenina de 45 años, natural y procedente de Caracas, quien consultó por presentar placa de 6 x 3 mm, forma ovoide, bordes regulares, color de marrón oscuro a negro, localizado en región deltoidea derecha, de 6 meses de evolución, asintomático (Figura 1).

Dermatoscopia

A la dermatoscopia, con aumento de 10x e inmersión en aceite, se aprecia una red de pigmento gruesa e irregular que termina de forma abrupta en algunas áreas de la lesión, también se observan glóbulos marrones y puntos negros que se ubican incluso en la periferia, la lesión luce asimétrica, sobre todo, desde el punto de vista estructural; en algunas áreas en el borde se aprecian prolongaciones tipo distribución radial o manchas arbóreas. La pigmentación no luce uniforme teniendo un aspecto más bien irregular (Figura 2).

Figura 1.

Figura 2.

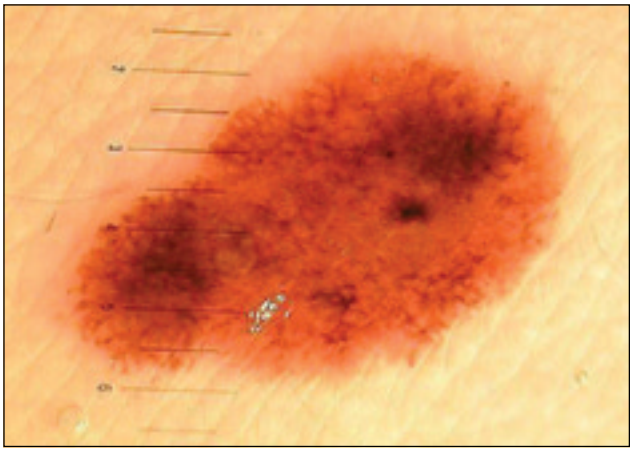

Dermatopatología

Lesión melanocítica asimétrica con marcada hiperplasia epidérmica irregular, con elongación de redes de crestas y presencia de melanocítos atípicos en epidermis y dermis (Figura 3). A mayor aumento se aprecian melanocítos atípicos, libres y en nidos, en toda la epidermis y dermis papilar. Las células se observan grandes con núcleos irregulares y nucleolos prominentes (Figura 4).

Figura 3.

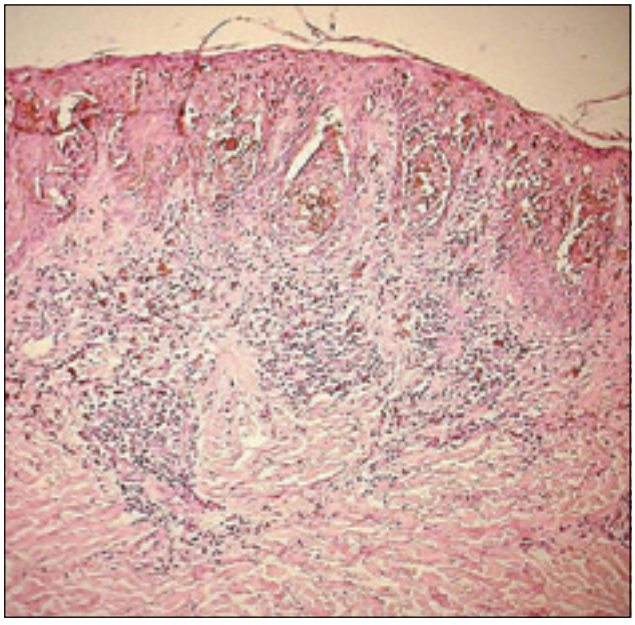

Figura 4.

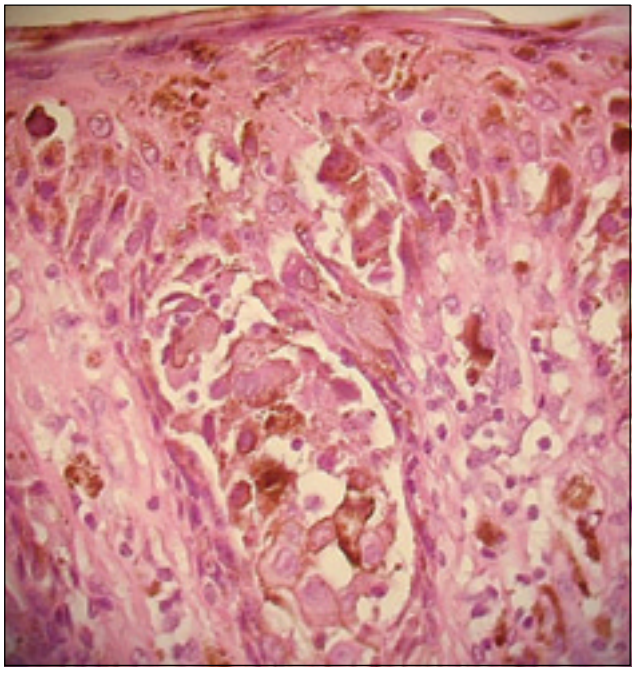

Diagnóstico Dermatopatológico

Melanoma maligno de novo, nivel 2 de Clarck, de 1 mm, sin áreas de regresión, no ulcerado, sin evidencia de permeación vascular ni linfática. Sin satelitosis ni necrosis.

Discusión

Existen varios sistemas para evaluar lesiones melanocíticas. Vamos a discutir la lesión con 2 de los métodos más utilizados, el algoritmo ABCD de Stolz[1,2] y la lista de los 7 puntos de Argenziano[2,6]. Lo primero que debe uno preguntarse es si la lesión es melanocítica. Si la lesión presenta red de pigmento, agregados globulares, pigmentación azul homogénea o patrón paralelo, se considera la lesión como melanocítica[2]. Esta lesión presenta red de pigmento y glóbulos marrones, por lo que se considera melanocítica. Analizando la lesión por el método de Stolz, empezamos con la A que se refiere a la simetría de la lesión. En este caso la lesión presenta asimetría de estructuras en 2 ejes perpendiculares entre si, lo cual nos da 2 puntos (Figura 5).

Figura 5.

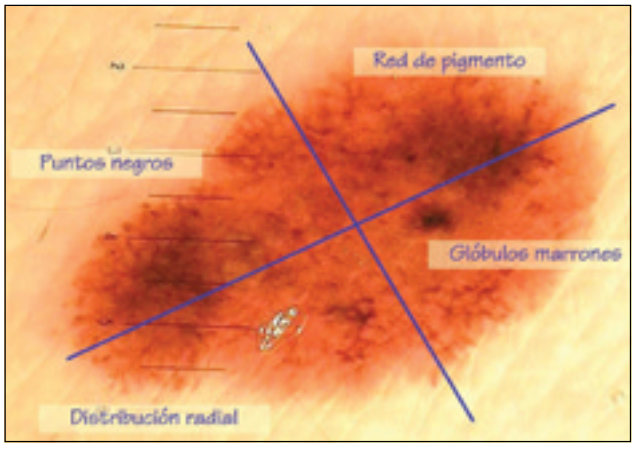

La B corresponde a cuántos segmentos de borde terminan de forma abrupta, si dividimos la lesión como una torta en 8 segmentos iguales, esta lesión, a mi criterio, presenta 3 bordes que tienen un final abrupto (Figura 6).

Figura 6.

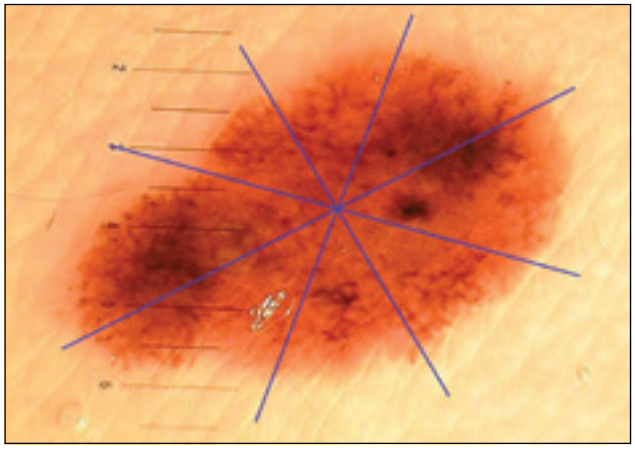

La C corresponde a cuantos colores observamos, en este caso en la lesión se evidencian 3 colores: marrón claro, marrón oscuro y negro. La D corresponde a las distintas estructuras dermatoscópicas que pueden observarse, aquí observamos 4 estructuras: red de pigmento, distribución radial, glóbulos marrones y puntos negros (Figura 7)[3,4,5].

Figura 7.

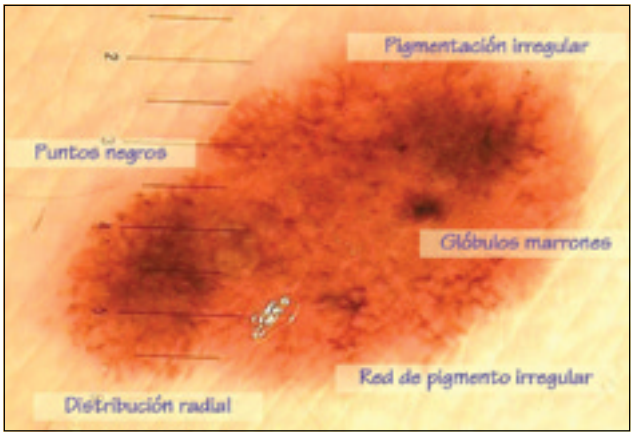

Si multiplicamos la puntuación obtenida por las constantes establecidas por Stolz [Asimetría (0-2): 2 x 1,3: 2,6; Bordes (0-8): 3 x 0,1: 0,3; Color (1-6): 3 x 0,6:1,8; Componentes (1-5): 4 x 0,5: 2] y las sumamos, nos da una puntuación de 5,9 que es altamente sugestivo para el diagnóstico de melanoma maligno (entre 4,75 y 5,44 sospechoso, > 5,45 altamente sugestivo)[5]. El otro método que vamos a utilizar es el de Argenziano, quien describió 3 criterios mayores [red de pigmento atípica, áreas gris-azul (velo gris-azulado) y patrón Vascular atípico] cada uno con un valor de 2 puntos, y 4 criterios menores [estructuras irregulares (streaks, pseudópodos y distribución radial), glóbulos o puntos irregulares, pigmentación irregular y estructuras de regresión] cada uno con un valor de 1 punto. En este caso observamos un criterio mayor que es la pigmentación irregular y 3 criterios menores, lo cual nos da una puntuación de 5 puntos, con 3 puntos o más se recomienda la exéresis de la lesión[6]. La presencia de puntos negros en la periferia de una lesión melanocítica es sugestiva de malignidad[3,4].

Referencias

1. Stolz W, Bilek P, Landthaler M, Merkle T, Braun-Falco O. Skin surface microscopy. Lancet 1989;2:864-865.
2. Rabinovitz H, Cognetta A. Dermoscopy and new imaging techniques. Dermatol clin 2001;19:221-399.
3. Menzies SW, Crotty KA, Ingvar C, McCarthy WH. An atlas of surface microscopy of pigmentes skin lesions. Syndney Australia. McGraw-Hill International Book Co 1996.
4. Naranjo H, Pichardo R, López M. Conceptos básicos de dermatopatología y dermatoscopia. Caracas Venezuela 1ª Edición; 2003.
5. Stolz W, Riemann A, Cognetta AB. ABCD rule of dermatoscopy: A new practical method for early recognition of malignant melanoma. Eur J Dermatol 1995;23:1.159-1.162.
6. Argenziano G, Fabroccini G, Carli P, et al. Epiluminiscence microscopy for the diagnosis of doubthful melanocytic skin lesions. Arch Dermatol 1998;134:1.563.