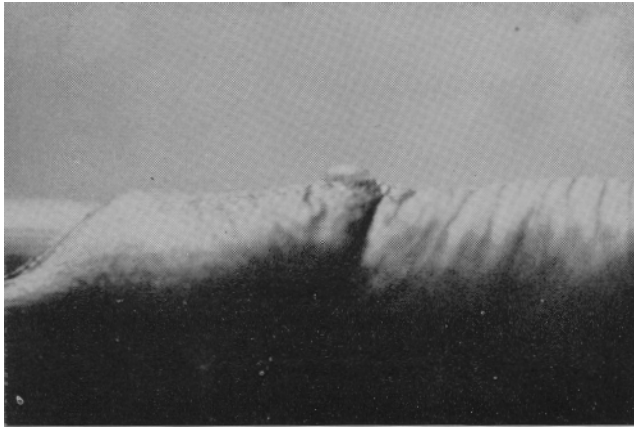


## **FIBROQUERATOMA DIGITAL ADQUIRIDO**

### **REPORTE DE UN CASO**

Dr. JOSE R. SARDI B.\*

Se trata de un paciente de sexo masculino de veintinueve años de edad que consultó por presentar una lesión hiperqueratósica que se levanta sobre la piel más o menos tres milímetros, de forma circular, con un diámetro aproximado de cuatro o cinco milímetros, rodeada por un



collarete, localizada sobre el dorso del quinto dedo de la mano derecha a la altura de la articulación distal de la falangina. Cursa asintomática desde hace más de doce años con un crecimiento muy lento.

---

\* Médico residente, cursante de postgrado en Dermatología, Hospital Universitario de Caracas.

**SUMMARY**

A typical case of acquired digital fibrokeratoma is reported as observed in the person of a 29 year old.

**BIBLIOGRAFIA**

Bart, R. et al.: "Acquired Digital Fibrokeratomas", **Arch. Derm.**, 97: 120-129; 1968.