

CONDILOMA ACUMINADO PERIANAL

RECIDIVANTE *

Dr. JOSE R. SARDI B. **

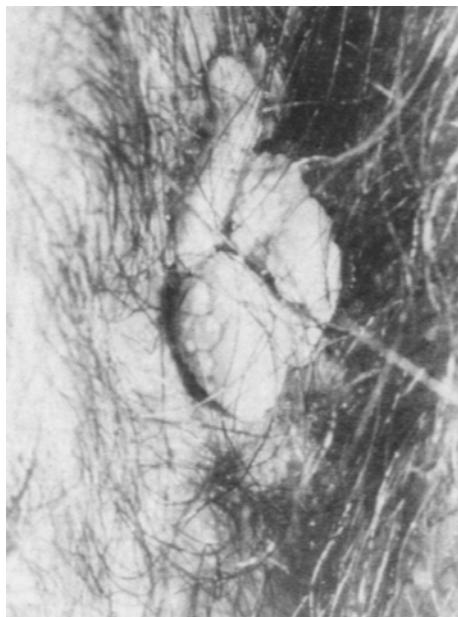
El condiloma acuminado, enfermedad venérea de origen viral, es una entidad clínica bastante frecuente en la consulta venereológica y en general en la consulta dermatológica, de fácil diagnóstico y tratamiento, así como previsible control; sin embargo en ocasiones tropezamos con casos de difícil solución, bien por la magnitud de las lesiones o bien por su localización.

Uno de los problemas por nosotros observado es la frecuente recidiva, hecho éste que no tiene una clara explicación; muy frecuente cuando las lesiones se localizan en la fosa navicular de la uretra o en la región perianal.

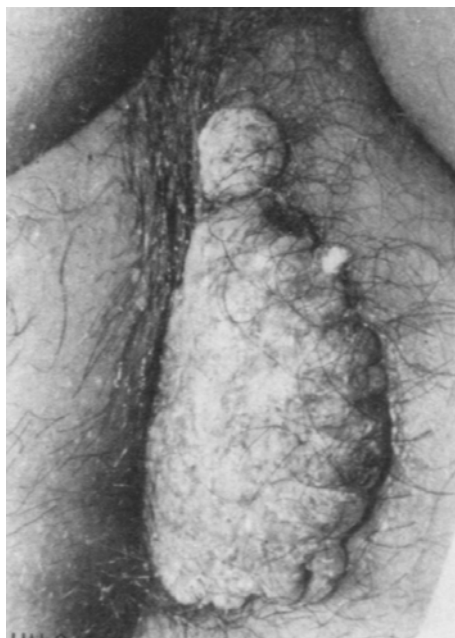Decidimos practicar anoscopia en forma rutinaria a todos los enfermos que nos consultaran por condilomas acuminados perianales y este trabajo es el resultado de nuestras observaciones. Se estudiaron 22 pacientes, en edades comprendidas entre los siete y cincuenta y nueve años, 16 del sexo masculino y 6 del sexo femenino, el tamaño y extensión de las lesiones variaron entre discretas y pequeñas hasta masas tumorales gigantes.

* Trabajo realizado en el Servicio de Dermatología del Hospital Universitario de Caracas.
Jefe del Servicio: Dr. Juan Di Prisco.

** Instructor de la Cátedra de Dermatología. U.C.V.



FOTONº 1



FOTONº 2

El día antes del examen el enfermo debe colocarse un enema evacuador que lo repite unas horas antes del examen. Colocamos al paciente en posición de Sims e introducimos el anoscopio visualizando así la mucosa del ano y la ampolla rectal; el examen es fácil y no causa casi molestias al enfermo.

De los 22 enfermos, 17 tenían siembra de la enfermedad más allá de la línea pectínea, lo que representa un 77,2%.

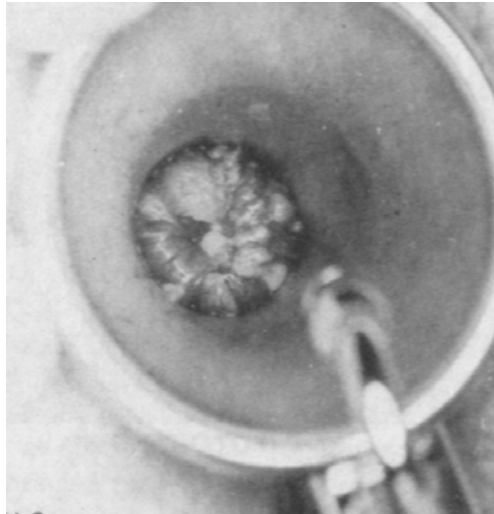


FOTO N° 3

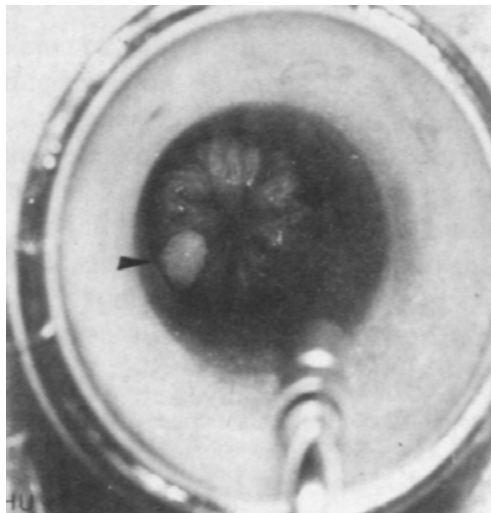


FOTO N° 4

Creemos que ésta puede ser una de las posibles causas de recidiva en el condiloma acuminado perianal y propugnamos para que se practique de forma rutinaria la anoscópia a fin de poder detectar la presencia de lesiones a ese nivel y permitir un adecuado tratamiento.

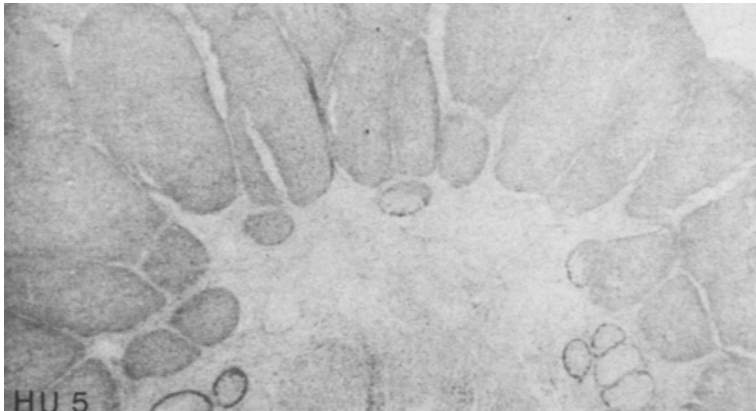


FOTO N°5

BIBLIOGRAFIA:

Wilkinson D. S.: En "Textbook of Dermatology". pp: 1753-1754. Blackwell, London, 1972.